Beeldvorming in Multipel Myeloom en Ziekte van Waldenström

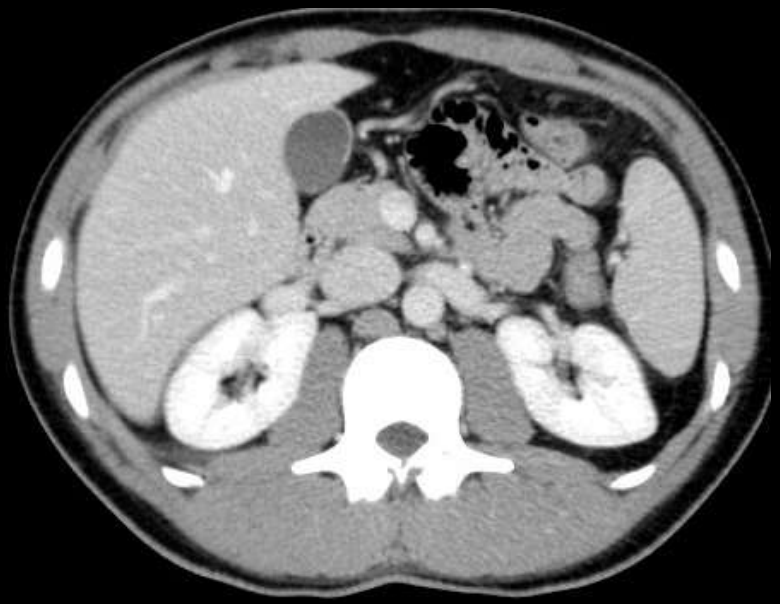

E. De Smet, P. Van Dyck, J. Gielen, K. Verstraeten

Disclamer

Letsels

Screening/staging

Opvolging

Toekomst

Conclusie

Letsels

Screening/staging

Opvolging

Toekomst

Conclusie

Letsels

Opeenstapeling van monoclonale cellen

Verdringen van de normale weefselstructuur

Osseus

Beenmerg

Lytische botletsels

Extra-osseus

- Organomegalie
  - Hepatomegalie
  - Splenomegalie
- Lymfadenopathie
- Soft tissue plasmacytoma

Osseuze letsels

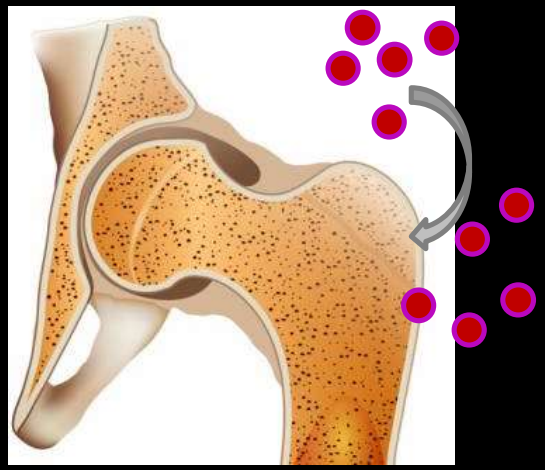

Wervelkolom:	65% van patienten
Ribben:	45%
Schedel:	40%
Schouders:	40%
Bekken:	30%
Lange beenderen:	25%

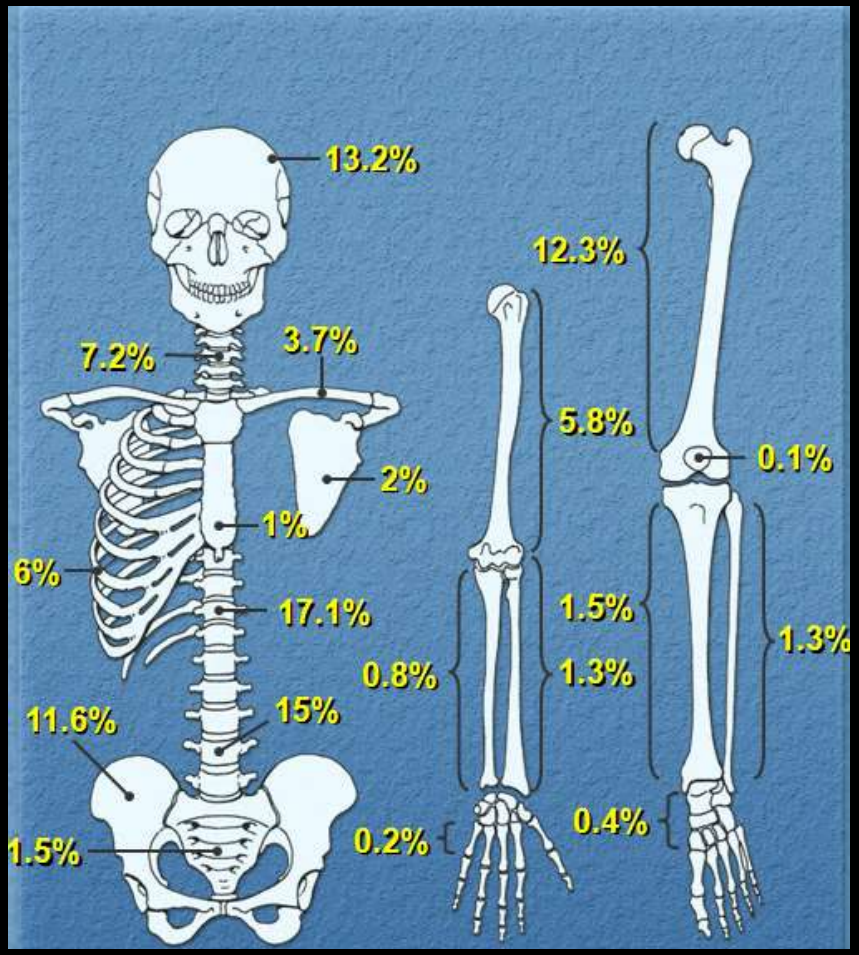

Osseuze letsels

3 types bot/beenmergaantasting



Focaal

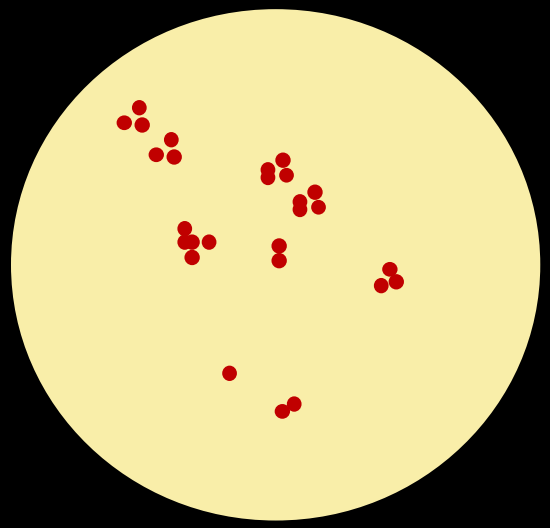

‘zout- en- peper’ patroon
(eilandjes normaal beenmerg)



Homogeen diffuus

Letsels

Opeenstapeling van monoclonale cellen

Verdringen van de normale weefselstructuur

Osseus

Beenmerg

Lytische botletsels

Extra-osseus

- Organomegalie
  - Hepatomegalie
  - Splenomegalie
- Lymfadenopathie
- Soft tissue plasmacytoma

Extra-osseuze letsels

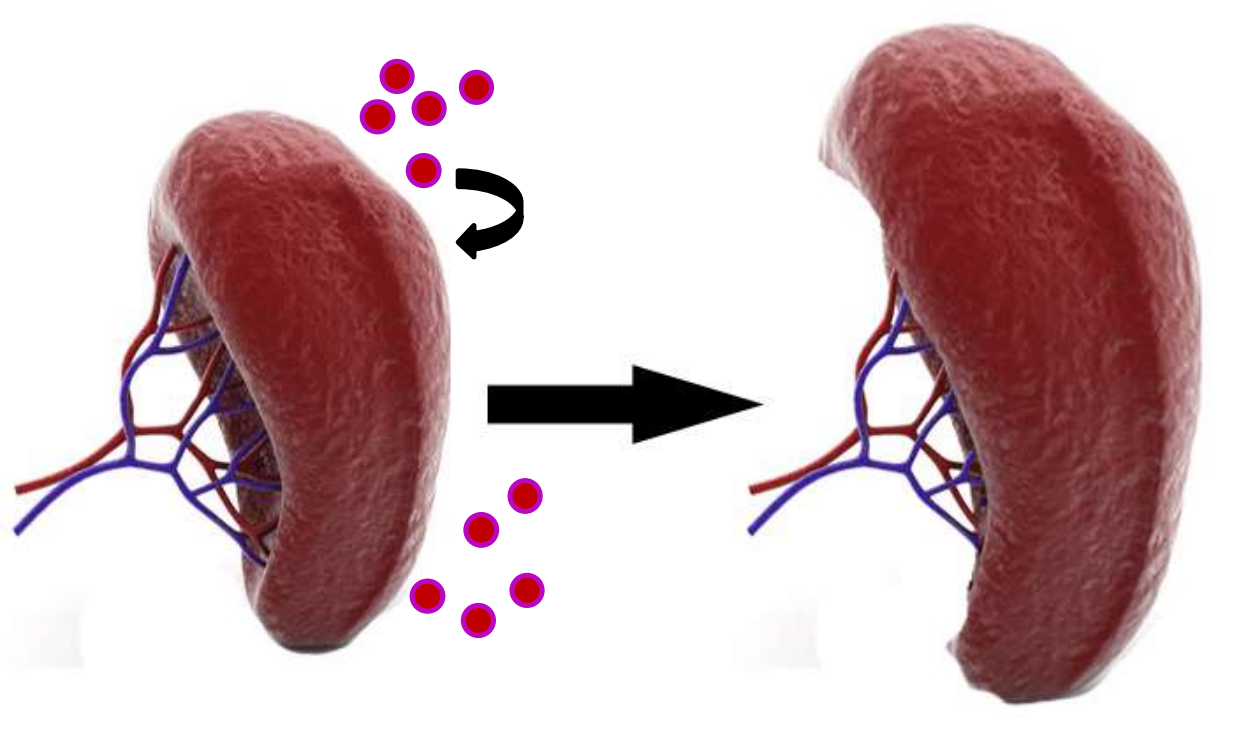

Letsels

Multiple myeloma

Osseus

Lytische botletsels

Extra-osseus

- Organomegalie
  - Hepatomegalie
  - Splenomegalie
- Lymfadenopathie
- Soft tissue plasmacytoma

Letsels

Ziekte van Waldenström

Osseus

Lytische botletsels

Extra-osseus

- Organomegalie
  - Hepatomegalie
  - Splenomegalie
- Lymfadenopathie
- Soft tissue plasmacytoma

Letsels

Screening/staging

Opvolging

Toekomst

Conclusie

Staging

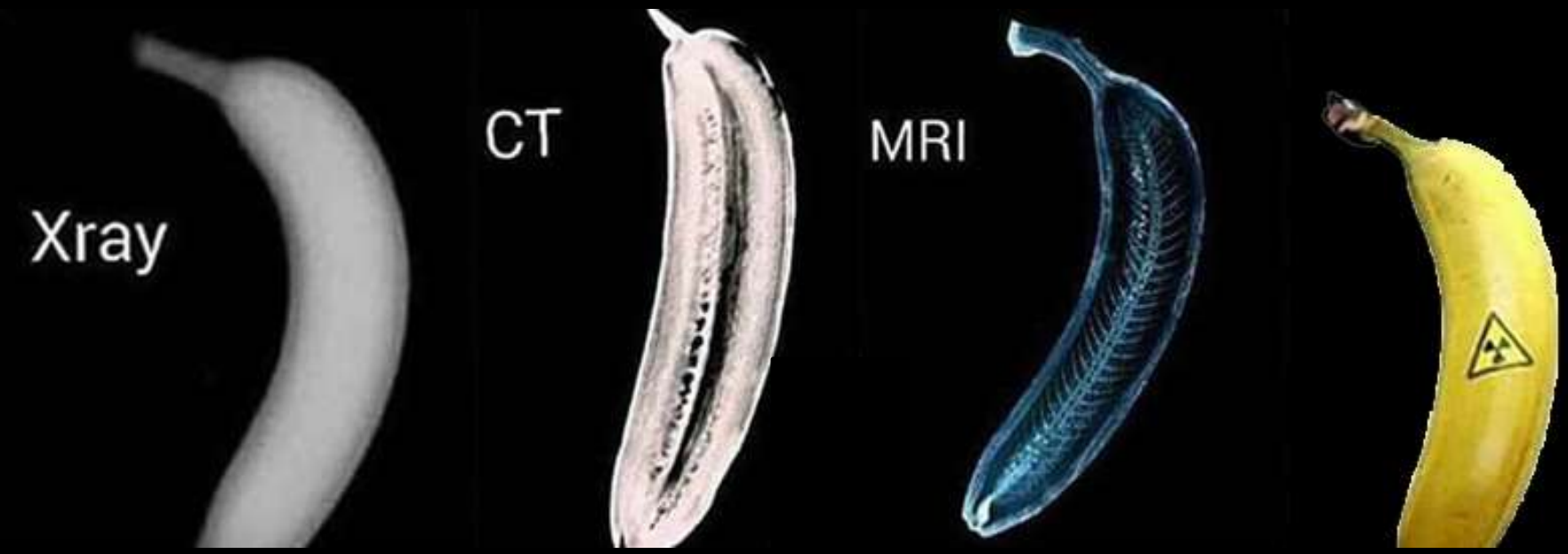

Radiografie/RX

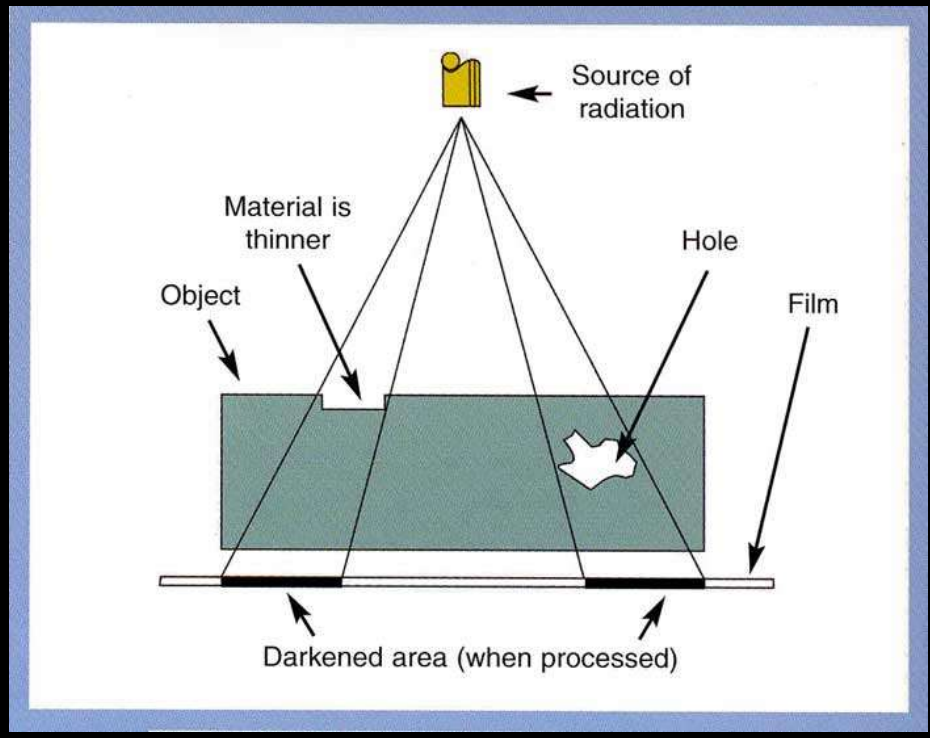

Radiografie/RX

‘Skelet overzicht’

Schedel

Wervelkolom

Bekken

Humerus (+ulna/radius)

Femur (+tibia/fibula)

1 -2 opnamen/lichaamsdeel

Radiografie/RX

‘Skelet overzicht’

Schedel en bekken: ‘punched out’ letsels
Geen sclerotische rim

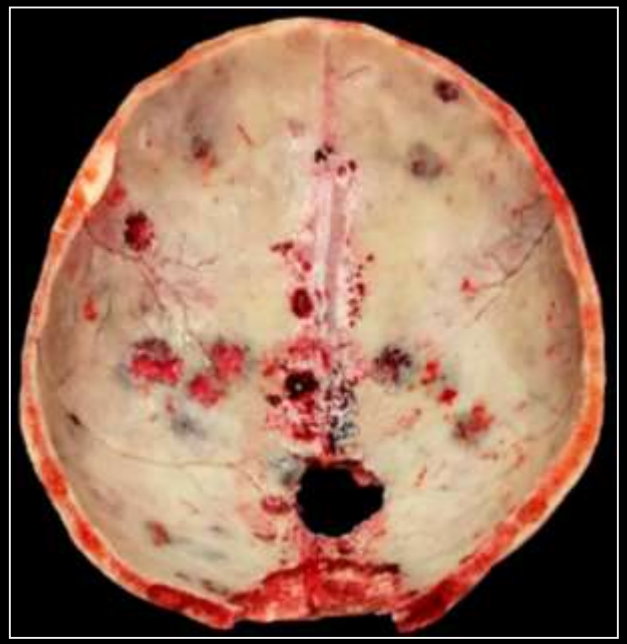

Schedel en bekken: ‘punched out’ letsels
Geen sclerotische rim

Schedel en bekken: ‘punched out’ letsels
Geen sclerotische rim

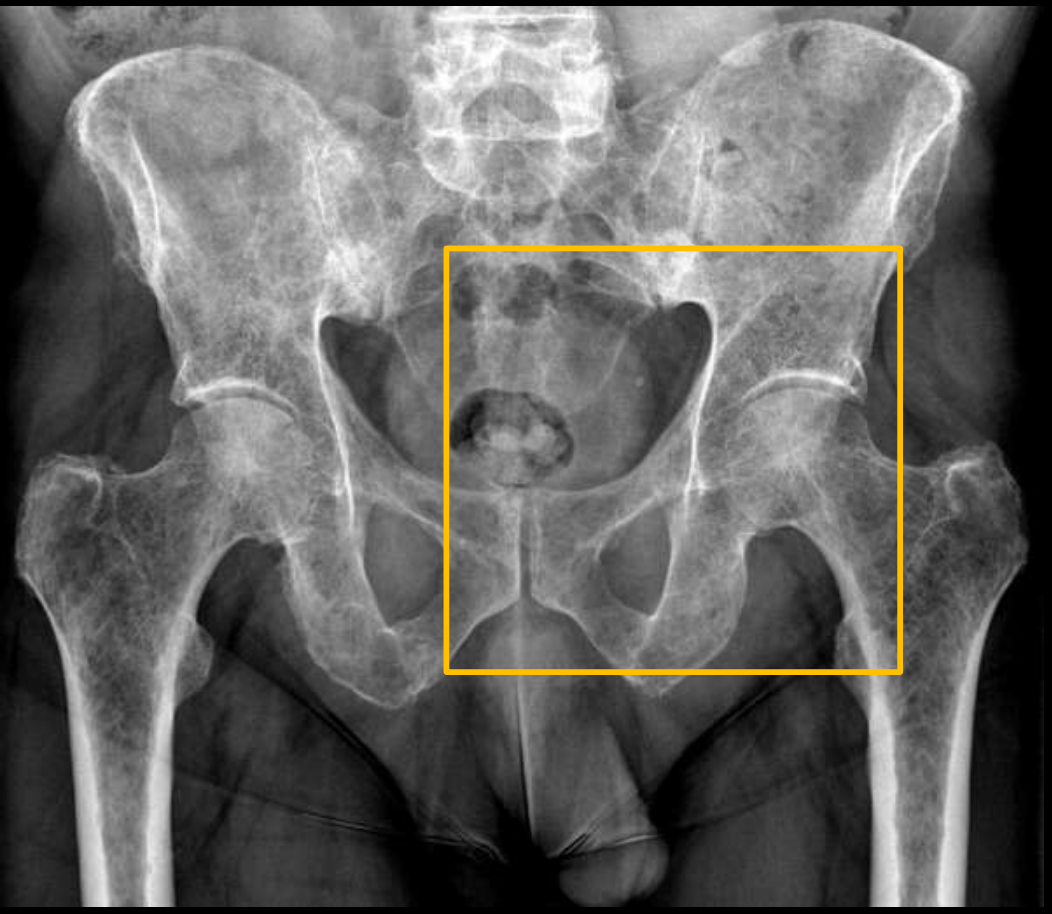

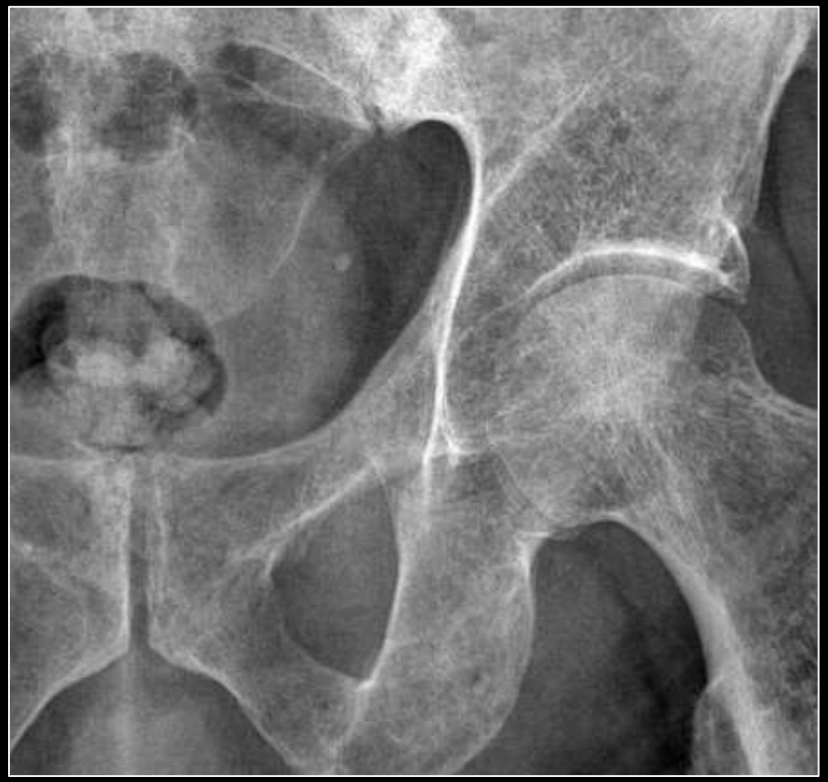

Lange beenderen: corticale aantasting ('scalloping'), kleine of grote lytische letsels of "moth-eaten" patroon

Radiografie/RX

Voordelen

- Goedkoop
- Snel en overal beschikbaar

Radiografie/RX

Nadelen

- Lage sensitiviteit

  Letseldetectie enkel indien > 50% van de dikte van bot is aangetast

  Superpositie thv schouder/bekken/wervelkolom

  20% vals negatief

Radiografie/RX

Radiografie/RX

Nadelen

- Lage sensitiviteit

  Letseldetectie enkel indien > 50% van de dikte van bot is aangetast

  Superpositie thv schouder/bekken/wervelkolom

  20% vals negatief

- Niet geschikt voor therapie monitoring

  lytische letsels helen zelden, zelfs bij goede therapierespons

Radiografie/RX

Nadelen

- Lage sensitiviteit

  Letseldetectie enkel indien > 50% van de dikte van bot is aangetast

  Superpositie thv schouder/bekken/wervelkolom

  20% vals negatief

- Niet geschikt voor therapie monitoring

  lytische letsels helen zelden, zelfs bij goede therapierespons

- Moeilijk onderscheid met benigne letsels

Radiografie/RX

Waldenström

Botcyste

Computed Tomography/CT

Computed Tomography/CT

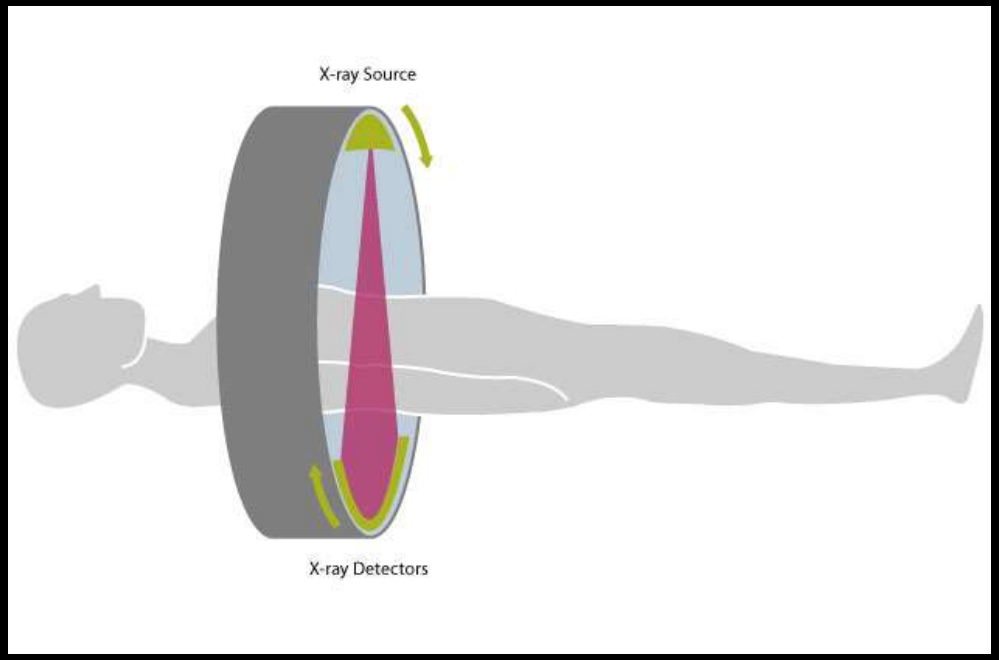

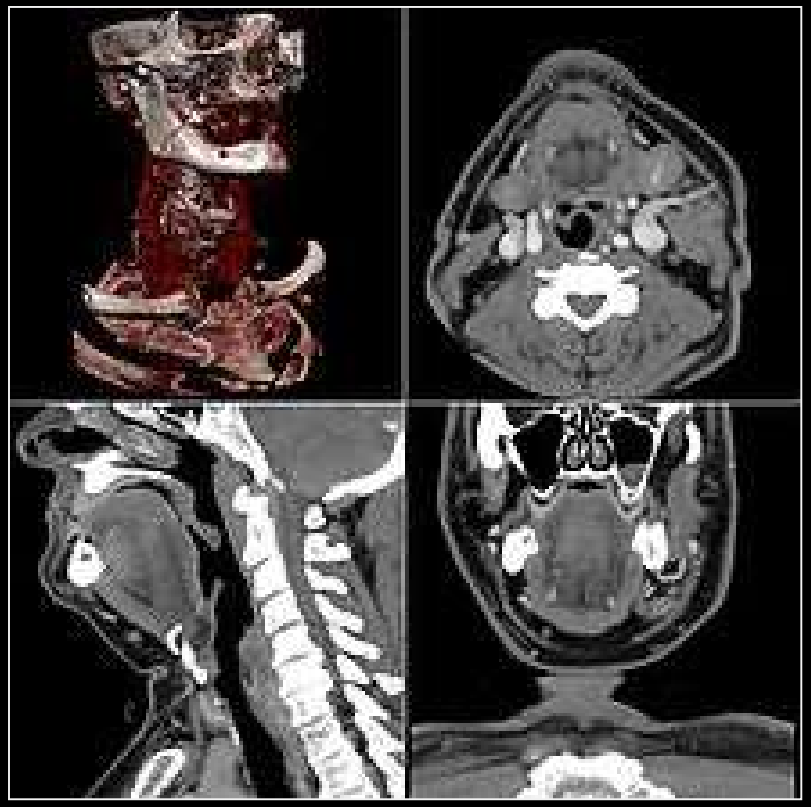

Computed Tomography/CT

Voordelen (1):

Multiplanaire/3D beeldvorming

- Minder superpositie thv scapula, wervelkolom, ribben en bekken

Computed Tomography/CT

Computed Tomography/CT

Voordelen (1):

Multiplanaire/3D beeldvorming

- Minder superpositie thv scapula, wervelkolom, ribben en bekken

- Kleinere letsels detecteerbaar

Computed Tomography/CT

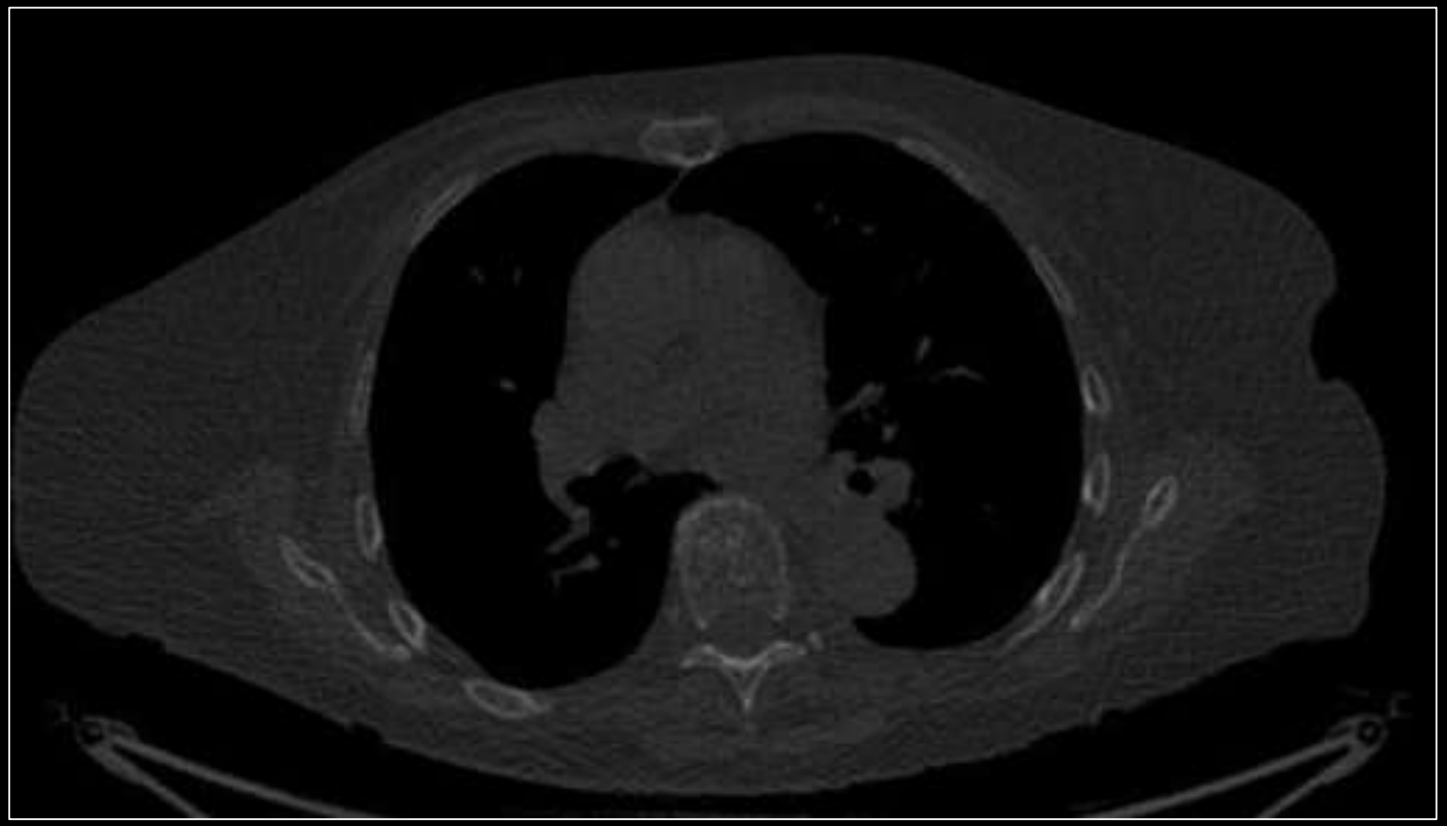

Computed Tomography/CT

Computed Tomography/CT

Voordelen (1):

Multiplanaire/3D beeldvorming

- Minder superpositie thv scapula, wervelkolom, ribben en bekken

- Kleinere letsels detecteerbaar

- Gedetailleerdere weergave van letsels

Beter inschatten fractuurrisico

Radiografie/RX

Computed Tomography/CT

Voordelen (2):

- Detectie van extraosseuze letsels
  - Hepatosplenomaglie

Computed Tomography/CT

Computed Tomography/CT

Voordelen (2):

- Detectie van extraosseuze letsels
  - Hepatosplenomaglie
- Korte scantijd (< 1 min)
- 3D data sets kunnen worden gebruikt voor radiotherapie (indien noodzakelijk)

Computed Tomography/CT

Nadelen:

- Lagere sensitiviteit voor detectie van diffuse botaantasting en niet-lytische botletsels

Computed Tomography/CT

Computed Tomography/CT

Nadelen:

- Lagere sensitiviteit voor detectie van diffuse botaantasting en niet-lytische botletsels

- Hoge stralingsdosis

  13 mSv ~ Skeletoverzicht:1,5-2,5 mSv

Computed Tomography/CT

Low-Dose Whole-Body CT:

- Lage dosis
  - Voldoende voor bot
  - Minder diagnostisch voor weke delen

- LDWBCT: 1,74 mSv ~ Skeletoverzicht:1,5-2,5 mSv
  (Normale CT: 13 mSv)

Computed Tomography/CT

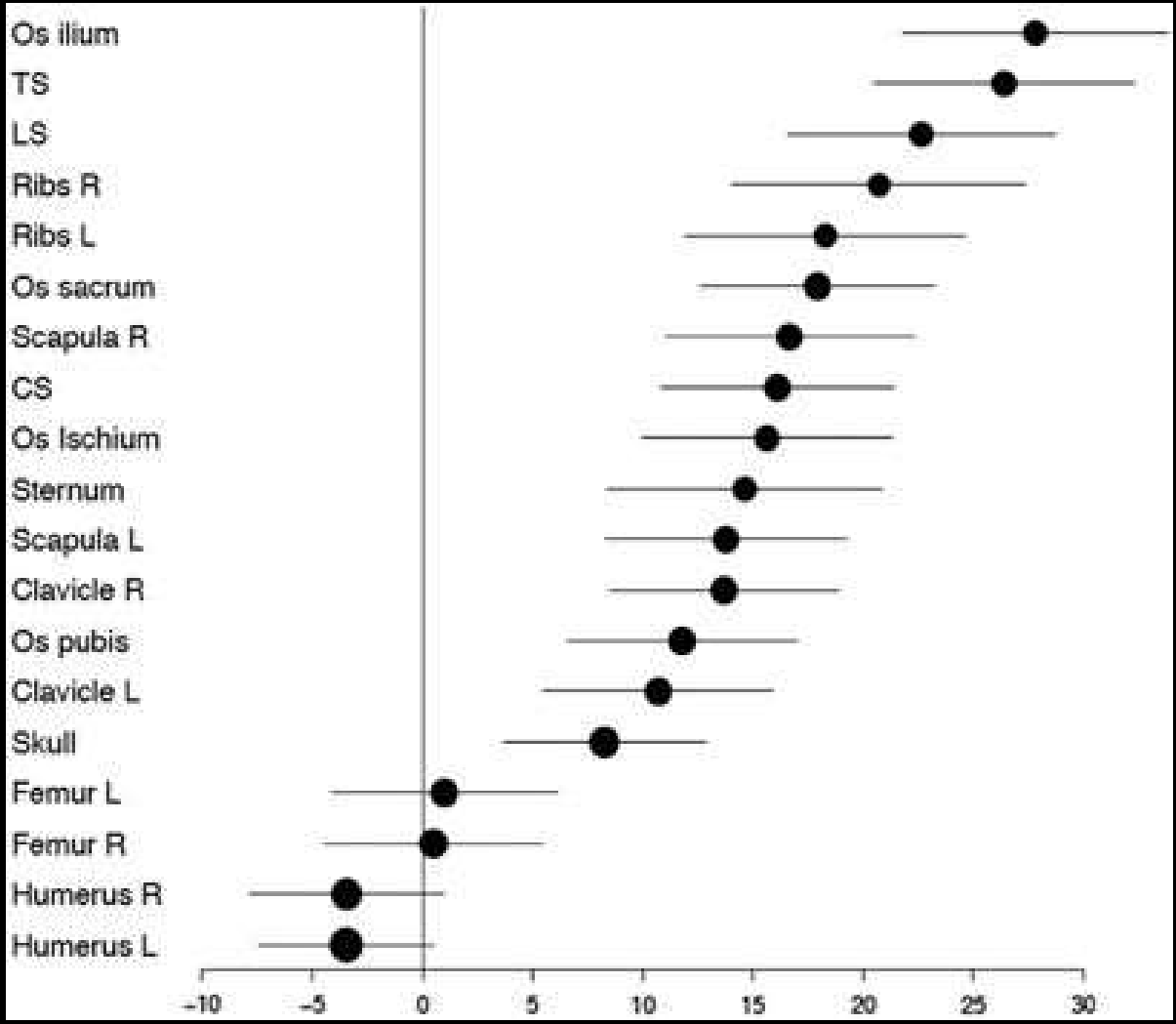

Magnetische Resonantie Beeldvorming/MRI

Magnetische Resonantie Beeldvorming/MRI

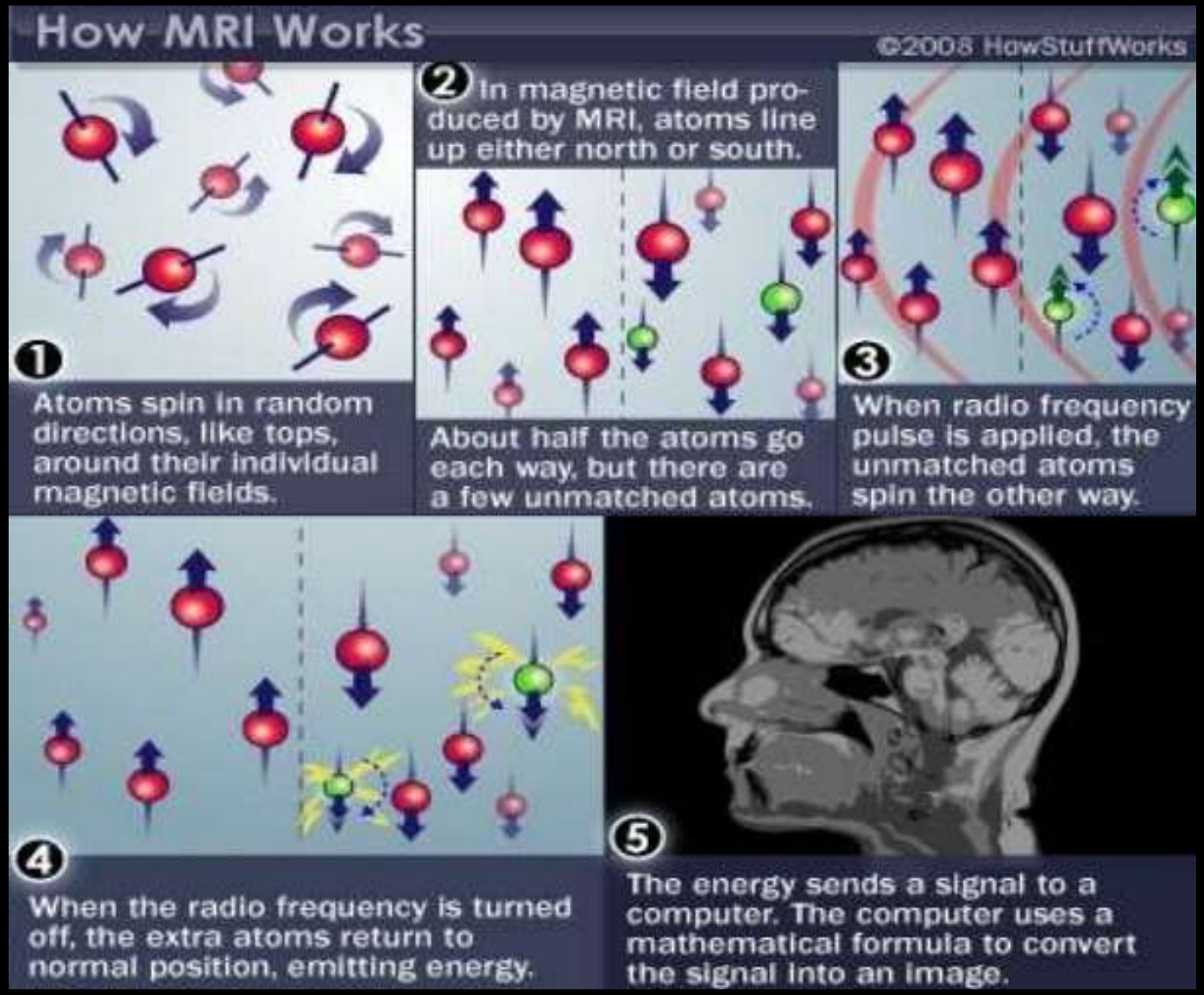

Magnetische Resonantie Beeldvorming/MRI

Magnetische Resonantie Beeldvorming/MRI

Whole-Body MRI:

T1-gewogen sequentie

T2-gewogen sequentie

STIR sequentie

T1-gewogen sequentie na contrasttoediening

Magnetische Resonantie Beeldvorming/MRI

Voordelen:

- Hoge sensitiviteit beenmergalteraties
  Diffuse aantasting of niet-lytische letsels

Magnetische Resonantie Beeldvorming/MRI

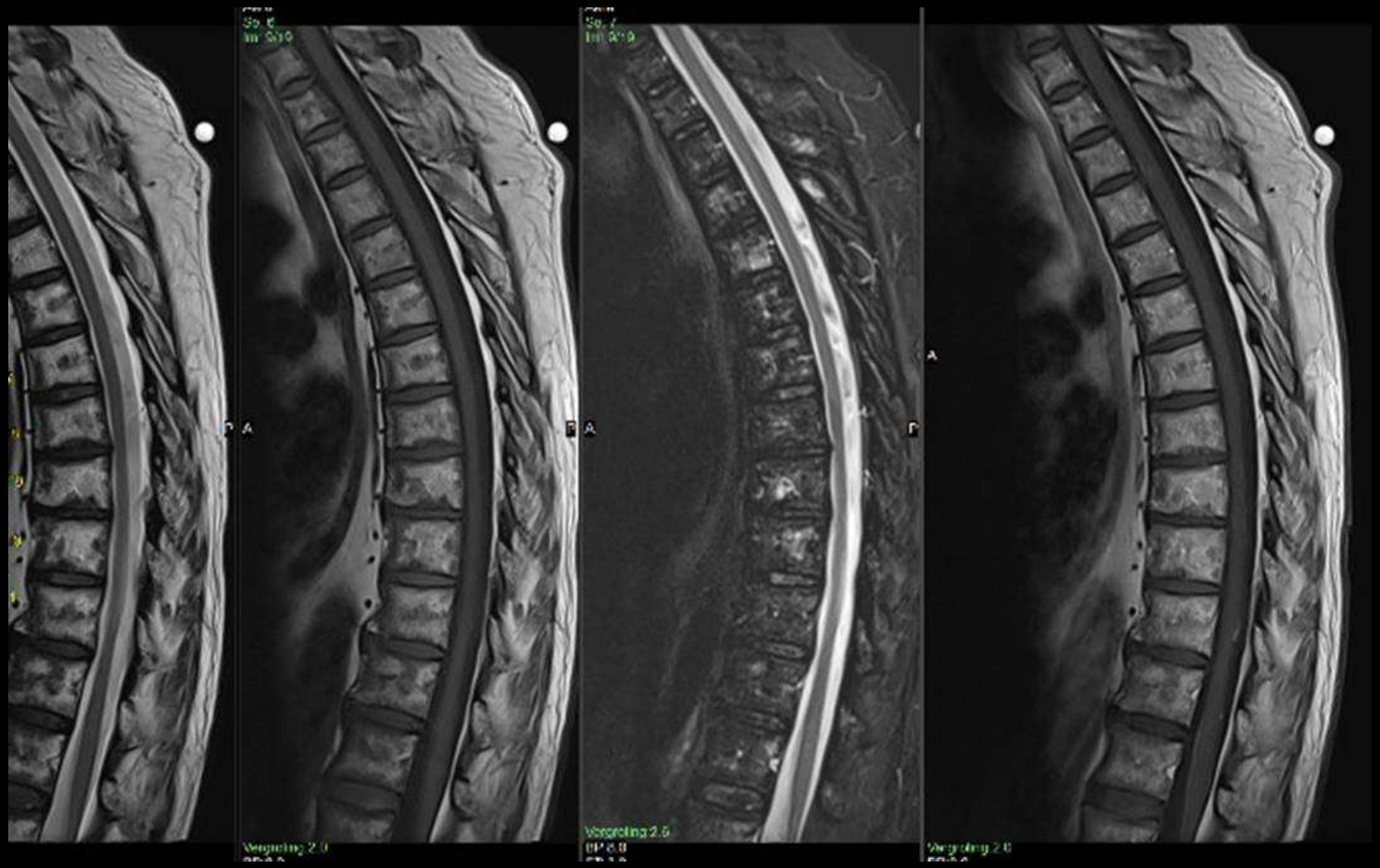

Magnetische Resonantie Beeldvorming/MRI

Voordelen:

- Hoge sensitiviteit beenmergalteraties
  Diffuse aantasting of niet-lytische letsels

- Hoge sensitiviteit weke delen massa

Magnetische Resonantie Beeldvorming/MRI

Magnetische Resonantie Beeldvorming/MRI

Voordelen:

- Hoge sensitiviteit beenmergalteraties
  Diffuse aantasting of niet-lytische letsels
  Specifieke sequenties: detectie smoldering myeloma

- Hoge sensitiviteit weke delen massa

- Evaluatie van complicaties (ruggemerg-compressie)

Magnetische Resonantie Beeldvorming/MRI

Magnetische Resonantie Beeldvorming/MRI

Nadelen

- (Relatief) hoge kostprijs
- Lange wachttijd
- Lange scantijd (zieke/oude patienten)
- Nefrogene systeemfibrose (bij nierinsufficientie)

Nucleaire technieken: PET

Nucleaire technieken: PET-CT

<u>Principe:</u> evaluatie METABOLISME van letsels ipv morfologie

1. Injectie van tumormarker (^{18}F-FDG)
2. Opname van tumormarker door tumorcellen
3. Detectie van tumormarker-stapeling mbv detector - CT
4. Samenvoegen PET + CT-beelden

Mate van stapeling ~ metabole activiteit van weefsel

('Standardized Uptake Value'/SUV)

Tumor: actief metabolisme, sterke stapeling

Nucleaire technieken: PET-CT

<u>Voordelen:</u>

- Hoge sensitiviteit
  40%-60% meer letsels dan op RX
  ~ MRI

- 'Whole Body Imaging'

- Prognostisch:
  quantitatief: hoge SUV = slechtere prognose
  > 3 PET-positeve letsels = slechtere prognose

Nucleaire technieken: PET

Nadelen:

- Stralingsdosis
- Duur totale onderzoek (>2 uur)
  Immobilisatie
- Lage specificiteit
  Uptake bij ontsteking,…
- Lagere sensitiviteit dan MRI bij diffuse skeletaantasting en niet-avide letsels

Nucleaire technieken: PET

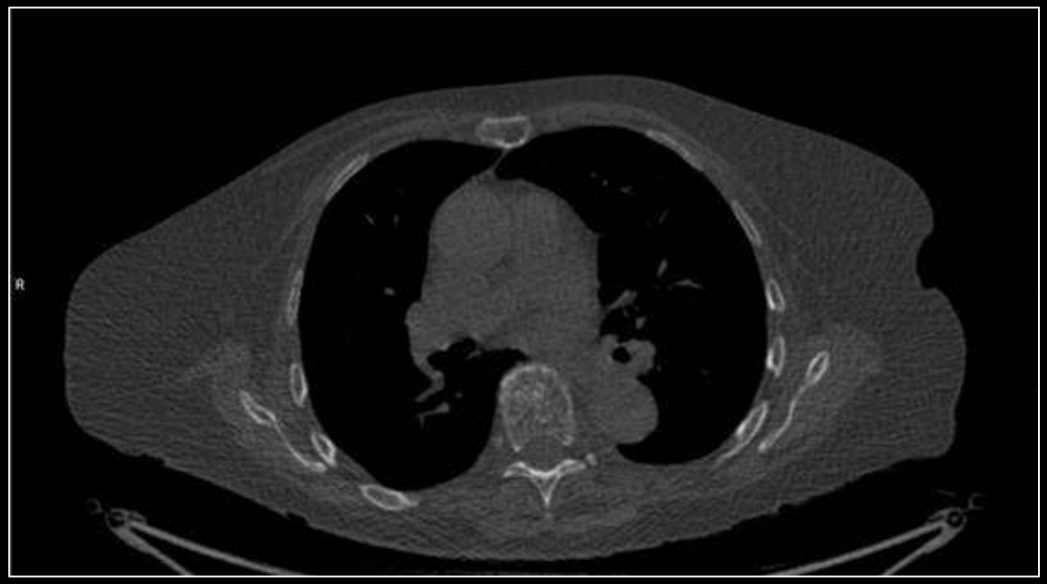

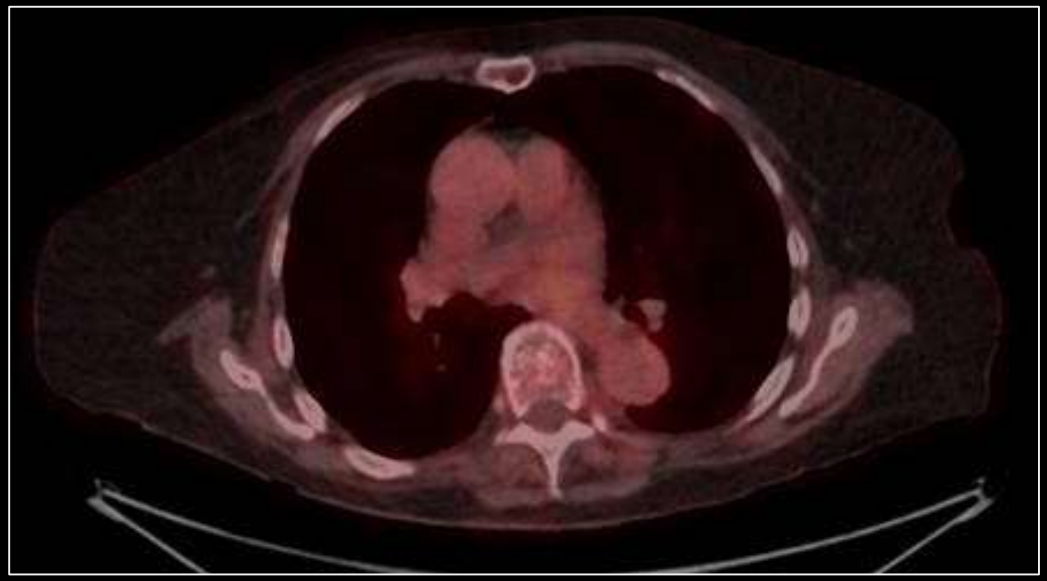

Letsels

Screening/staging

Opvolging

Toekomst

Conclusie

Beeldvorming bij therapie monitoring?

2013

2018

RX & CT (bot): beperkte waarde: geen herstel van inactieve botletsels

Beeldvorming bij therapie monitoring?

CT: Opvolging hepatosplenomegalie

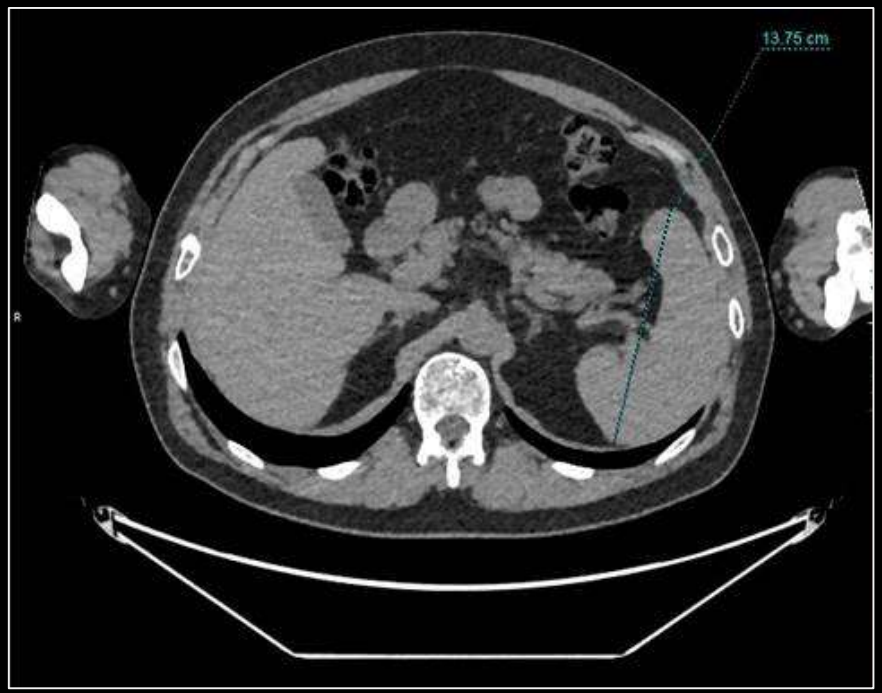

Beeldvorming bij therapie monitoring?

MRI: evaluatie beenmergalteratie

Geen toegevoegde waarde tov

hematologische & immunologische testen

Beeldvorming bij therapie monitoring?

PET: opvolging enkel bij avide tumoren

lagere sensitiviteit bij opvolging dan initiële oppuntstelling

Letsels

Screening/staging

Opvolging

Toekomst

Conclusie

Toekomst

ECR 2019 (Wenen, 27/2-3/3)

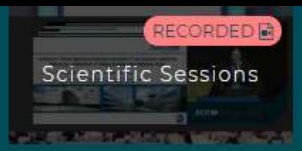

SS 316 - Myeloma imaging: latest trends

ONCOLOGIC IMAGING IMAGING METHODS

Wednesday, February 27, 14:00 - 15:30

Room: M 3

Type of session: Scientific Session

Topic: Oncologic Imaging, Imaging Methods

Evaluation: Open Digital Evaluation for this Session

Moderators: M. Hall-Craggs (London/UK), P. Spinnato (Bologna/IT)

+ My schedule

---

11 presentations in this session:

» K-10 - Keynote lecture
» B-0344 - Quantifying the change of total tumour volume in whole-body MRI over time improves risk stratification of smouldering multiple myeloma patients
» B-0345 - Intravoxel incoherent motion imaging (IVIM) assessment of bone marrow infiltration in multiple myeloma
» B-0346 - Response assessment in multiple myeloma using intra-voxel incoherent motion (IVIM) diffusion MRI: a newer paradigm
» B-0347 - Full-body 150-kV spectral-shaping low-dose CT in multiple myeloma follow-up: evaluation of image quality and radiation dose
» B-0348 - Spatial heterogeneity in growth dynamics and local volumetric biomarkers for risk stratification and dissemination behaviour in smouldering multiple myeloma
» B-0349 - Rapid study assessment in follow-up whole-body computed tomography in patients with multiple myeloma using a dedicated bone subtraction software
» B-0350 - Whole-body magnetic resonance imaging (WBMRI) for the assessment of response to treatment in multiple myeloma patients after autologous haematopoietic stem cell transplantation
» B-0351 - Comparison of 18F-FDG PET/CT and whole-body MRI in assessing newly diagnosed myeloma
» B-0352 - Distinct bone marrow pattern in MR imaging of advanced systemic mastocytosis is associated with poor prognosis
» B-0353 - Lack of clinically meaningful anatomical variations in the bone marrow ADC values in diffuse myeloma allows untargeted sampling to confirm disease burden

Toekomst

Letsels

Screening/staging

Opvolging

Toekomst

Conclusie

Conclusie

Veel opties

RX - (LDWB)CT - MRI – PET(-CT)

Conclusie

Veel opties

RX - (LDWB)CT - MRI – PET(-CT)

Pro/contra: Sensitiviteit/specificiteit, radiatie, beschikbaarheid

Conclusie

Veel opties

Screening/staging: LDWBCT, MRI, SPECT

Conclusie

Veel opties

Screening/staging: LDWBCT, MRI, SPECT

Follow-up: beperkte rol beeldvorming

Conclusie

Veel opties

Screening/staging: LDWBCT, MRI, SPECT

Follow-up: beperkte rol beeldvorming

Toekomst: nieuwe MRI-sequenties?

Dank u!